

УДК 619:616.988.27:636.4

UDC 619:616.988.27:636.4

16.00.00 Ветеринарные науки

Veterinary sciences

КЛИНИЧЕСКИЕ ПРОЯВЛЕНИЯ БОЛЕЗНИ И ПАТОЛОГОАНАТОМИЧЕСКИЕ ИЗМЕНЕНИЯ У СВИНЕЙ, ИНФИЦИРОВАННЫХ ИЗОЛЯТАМИ ВИРУСА АЧС, ВЫДЕЛЕННЫМИ ОТ КАБАНОВ

CLINICAL MANIFESTATIONS AND DISEASE PATHOLOGICAL CHANGES IN PIGS INFECTED WITH ASF VIRUS ISOLATES FROM WILD BOARS

Власов Михаил Евгеньевич
Аспирант

E-mail.: VlasovMikhail1993@yandex.ru

ГНУ Всероссийский научно-исследовательский институт ветеринарной вирусологии и микробиологии Россельхозакадемии, пос. Вольгинский, Россия

Vlasov Mikhail Evgenievich
Postgraduate student

E-mail.: VlasovMikhail1993@yandex.ru

National Research Institute of Veterinary Virology and Microbiology 601125, Volginsky Academician Bakoulov Street, bldg. 1, Petushki, Vladimir region, Russia

В статье приведены результаты изучения клинических признаков болезни и патологоанатомических изменений у павших свиней, инфицированных изолятами вируса АЧС, выделенными от кабанов в 2016 году. Установлено, что циркулирующий в популяции кабанов вирус АЧС на территории Центрального и Северо-Западного Федеральных округов является вирулентным и вызывает гибель животных в сроки характерные для острой и подострой форм без развития полного симптомокомплекса болезни

This report represents the results of study of ASF clinical signs and pathological changes in dead pigs infected with an ASF virus isolated from wild boars in 2016. The ASF virus circulating among wild boars in the Central and the North-Western Districts was found to be virulent, and causes the death of animals in terms characteristic of acute and subacute forms with no development of a full symptom complex of the disease

Ключевые слова: АФРИКАНСКАЯ ЧУМА СВИНЕЙ, ИЗОЛЯТ, КАБАНЫ, КЛИНИЧЕСКИЕ ПРИЗНАКИ, ПАТОЛОГОАНАТОМИЧЕСКИЕ ИЗМЕНЕНИЯ

Keywords: AFRICAN SWINE FEVER, ISOLATE, BOARS, CLINICAL SIGNS, PATHOLOGICAL CHANGES

Doi: 10.21515/1990-4665-134-086

Введение

Африканская чума свиней (АЧС) – контагиозная вирусная болезнь, характеризующаяся лихорадкой, геморрагическим диатезом, воспалительными, дистрофическими, некротическими изменениями в различных органах, а также высокой смертностью свиней всех пород и возрастных групп [1, 2]. Заболевание вызывает ДНК-содержащий вирус семейства Asfaviridae рода Asfavirus.

Вирус АЧС высокоустойчив во внешней среде, способен длительное время сохраняться в продуктах свиного происхождения, которые могут являться причиной заноса вируса в благополучные регионы, находящиеся

на большом расстоянии от первичной вспышки болезни. Длительное время АЧС регистрировали только на Африканском континенте в странах, расположенных южнее экватора с естественной циркуляцией вируса в популяциях диких свиней и клещей рода *Ornithodoros* [15]. В 1957 г. АЧС была занесена в Португалию, а затем в Испанию, которые в течение 30 лет оставались неблагополучными по этой болезни. После заноса АЧС на Пиренейский полуостров вспышки болезни регистрировали во Франции (1964, 1967 и 1974 гг.), на Мальте (1967 г.), в Италии (1967, 1978 и 1984 гг.), Бельгии и Нидерландах (1985 и 1986 гг.), на Кубе (1970 и 1980 гг.), в Бразилии (1979 г.), Доминиканской республике и Гаити (1978–1980 гг.) [3]. В 1977 г. АЧС была занесена на территорию бывшего СССР [4]. В этих странах АЧС удалось ликвидировать путём проведения жестких противоэпизоотических мероприятий, связанных с убоём всех свиней в неблагополучных зонах, на проведение которых были израсходованы огромные материальные средства.

Начало новой эпизоотии АЧС в Европе связано с заносом болезни в 2007 г. в Грузию, где были зарегистрированы случаи массовой гибели свиней [5,16].

В этом же году болезнь была установлена в Армении, Абхазии, Южной Осетии и России среди кабанов в Республике Чечня на границе с Грузией [6].

В последующие годы, несмотря на проводимые противоэпизоотические мероприятия, ситуация по АЧС в РФ продолжала осложняться. По данным Россельхознадзора в 2016 г. болезнь установлена в 27 субъектах РФ – 222 вспышки среди домашних свиней и 76 у кабанов. Всего с 2007 по 2016 гг. в России зарегистрировано 1115 вспышек АЧС: 629 - у кабанов и 442 - среди домашних свиней [7]. В 2012 г. АЧС установлена в Украине, в 2013 г. в Республике Беларусь, в 2014–2016 гг. в

Польше, Литве, Латвии, Эстонии и Молдове. При этом в странах Прибалтики АЧС регистрировалась преимущественно среди кабанов [8].

Вовлечение в эпизоотический процесс кабанов существенно затрудняет проведение противоэпизоотических мероприятий при АЧС в неблагополучных странах. Они являются основными переносчиками вируса в дикой фауне и причиной возникновения очагов инфекции в новых регионах [9,10].

Кроме того, персистенция вируса в популяции кабанов может привести к снижению его патогенных свойств и появлению хронических и бессимптомных форм течения болезни, что существенно осложнит диагностику этого заболевания. Такое течение АЧС наблюдается на острове Сардиния (Италия), где АЧС приобрела эндемичный характер [11, 17]. Имеются также сведения о выделении слабо патогенных изолятов вируса АЧС на территории Эстонии [18].

В связи с вышеизложенным, нами были проведены исследования по изучению патогенных свойств изолятов вируса АЧС, выделенных от кабанов в различных регионах РФ.

Материалы и методы исследований

Подсвинки крупной белой породы ж.м. 30–35 кг, полученные из Отдела подготовки подопытных животных.

Изоляты вируса АЧС: Рязань-Сапожково, Коломна-Песково, Псков-Яшково, выделенные от отстрелянных кабанов в Рязанской, Московской и Псковской областях РФ при мониторинговых исследованиях в 2016 г.

Подсвинков заражали внутримышечно, контактно (ора-назально) и алиментарно.

При внутримышечном заражении суспензию органов кабанов (смесь селезенки и лимфоузлов) вводили животным в среднюю треть шеи в дозе 3,0-3,5 lg ГАЕ₅₀.

Контактное инфицирование осуществляли путем совместного содержания интактных подсвинков с больными АЧС в течение 12-14 часов.

При алиментарном инфицировании свиньям скармливали 20 % суспензию селезенки павших от АЧС животных в объеме 20,0 см³, активность вируса в которой составляла 7,0 lg ГАЕ₅₀/см³.

При внутримышечном инфицировании каждый изолят испытали на 5 подсвинках. При контактном (изолят Рязань-Сапожкова) и алиментарном (изолят Псков-Яшково) способе заражения использовали по 2 подсвинка.

Результаты исследований и обсуждение

Все опытные подсвинки погибали от АЧС в сроки, характерные для острой и подострой форм болезни. Однако клинические проявления АЧС и патологоанатомические изменения у павших животных были различными и зависели от испытуемого изолята и способа инфицирования свиней.

Так, инкубационный период у внутримышечно зараженных свиней составлял 2-4 суток, длительность течения болезни 4-6 суток. Один подсвинок, зараженный изолятом Коломна-Песково, пал на 3 сутки от сверхострой формы АЧС без клинических признаков болезни.

У свиней, инфицированных контактно и алиментарно, инкубационный период болезни был несколько длиннее и составлял 6-7 и 6-9 суток, соответственно. Эти животные погибали от АЧС на 13-17 сутки после инфицирования. Результаты опытов приведены в таблице 1.

Заболевание у всех животных характеризовалось отказом от корма с одновременным угнетением и подъемом температуры тела до 41,5-41,8 °С, парезами и параличами задних конечностей за 1-2 суток до гибели.

У 4-х свиней, зараженных изолятами Рязань-Сапожково и Коломна-Песково, отмечали понос. Слабовыраженный цианоз кожных покровов был только у 2 из 5 животных, внутримышечно инфицированных изолятом

Коломна-Песково, а также у одного контактно заразившегося подсвинка изолятом Рязань-Сапожково. У больных свиней не было кровавого поноса, рвотных явлений и поражения конъюнктивы глаз.

Таблица 1. Клинические показатели АЧС у инфицированных свиней

Испытуемый изолят	Способ инфицирования	Клинические показатели болезни				
		Инкубац. период (сутки)	Длительность болезни (сутки)	Сроки гибели (сутки)	Максимальная температура тела	Форма болезни
Рязань-Сапожково	Внутримышечный	2-3	4-5	6-8	41,6-41,8	Острая
	Контактный	6,7	7,8	13,15	41,5-41,6	Острая, подострая
Коломна-Песково	Внутримышечный	2-3	4-6	6-9	41,5-41,7	Острая
		2	1	3	41,8	Сверх острая
Псков-Яшково	Внутримышечный	2-3	4-6	6-9	41,5-41,7	Острая
	Алиментарный	6,9	8,9	15,17	41,4-41,6	Подострая

Следует отметить, что наименее выраженные клинические признаки болезни были у свиней, зараженных изолятом Псков-Яшково.

Специфичность гибели свиней от АЧС подтверждали методом аутогемадсорбции и выделением вируса в культурах клеток А₄С₂/9к [12,13].

Наиболее характерные для АЧС патологоанатомические изменения были у свиней, зараженных изолятами Рязань-Сапожково и Коломна-Песково. У них наблюдали незначительный лимфаденит подчелюстных, средостенных и почечных лимфоузлов с кровоизлияниями на разрезе. Более выраженные патологоанатомические изменения отмечали в желудочных и портальных лимфатических узлах, которые были увеличены в 2-3 раза, имели вид кровавого сгустка и «дряблую» консистенцию. Селезенка у животных была увеличена в 1,5-2 раза, имела темно-красный цвет с кровоизлияниями. Печень увеличена незначительно, темно-красного

цвета, кровенаполнена, без кровоизлияний. Почки и сердце естественного цвета, без видимых кровоизлияний под эпикардом и капсулой почек. В грудной полости контактно инфицированных свиней изолятом Рязань-Сапожково отмечали наличие серозно-фибринозного экссудата, а так же отек легких.

У свиней, зараженных изолятом Псков-Яшково, характерные для АЧС патологоанатомические изменения были только в желудочных и портальных лимфатических узлах, а у животных, заразившихся алиментарно, отмечали также геморрагический лимфаденит подчелюстных и мезентеральных лимфатических узлов.

Внешний вид и картина патологоанатомического вскрытия павших от АЧС подсвинков приведены на рисунках 1-4.



Рисунок 1. Слабовыраженный цианоз кожных покровов у подсвинка, павшего на 7 сутки после внутримышечного инфицирования изолятом Рязань-Сапожково.

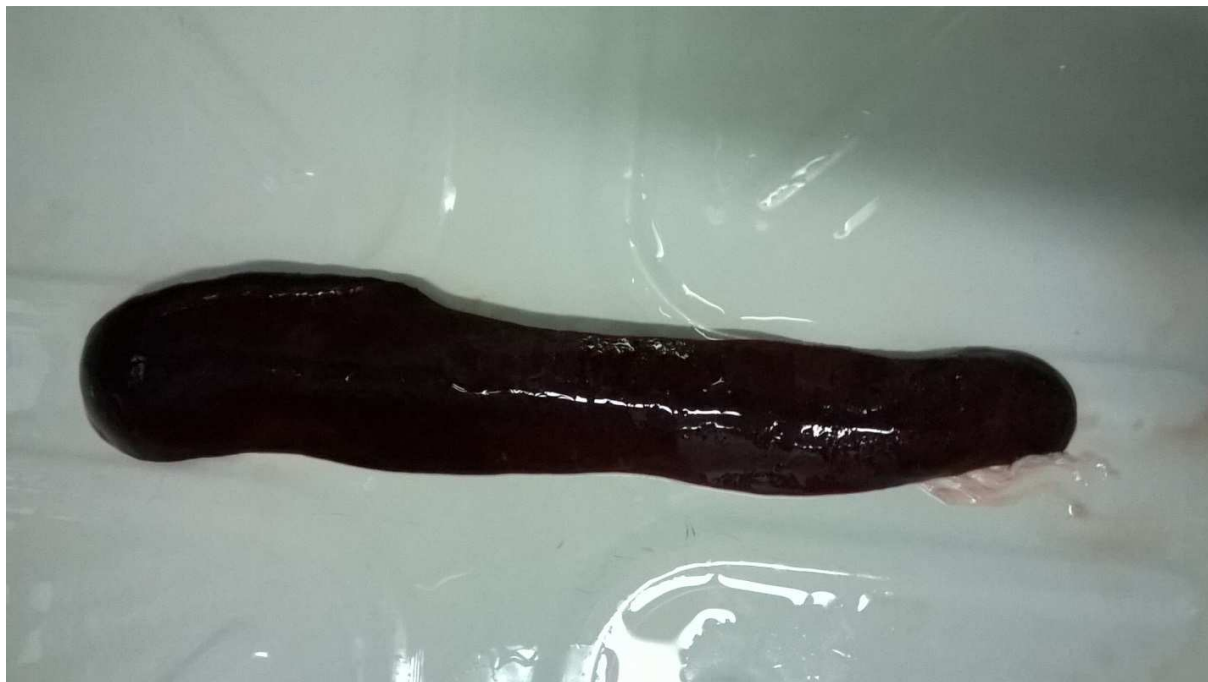

Рисунок 2. Селезенка павшего подсвинка на 8 сутки после внутримышечного инфицирования изолятом Коломна-Песково (размер селезенки увеличен в 1,5-1,6 раза).

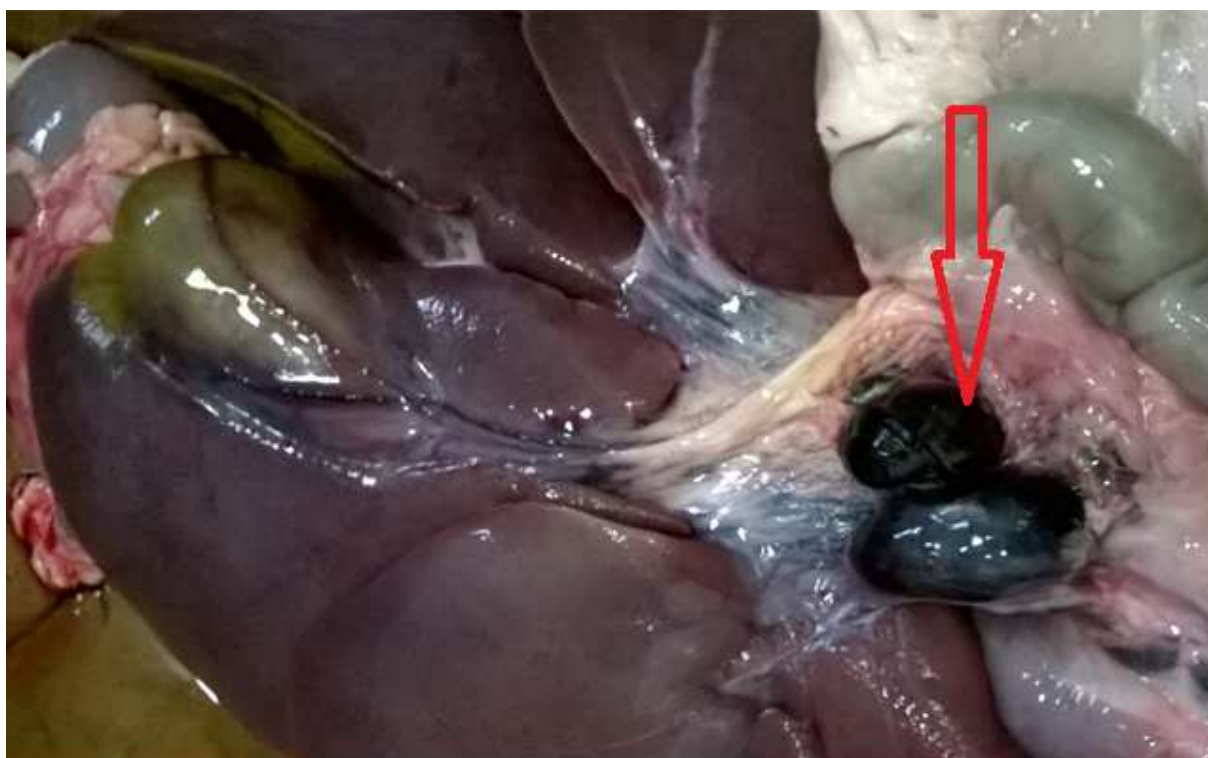


Рисунок 3. Желудочный и портальный лимфоузлы павшего подсвинка на 8 сутки после внутримышечного инфицирования изолятом Коломна-Песково.

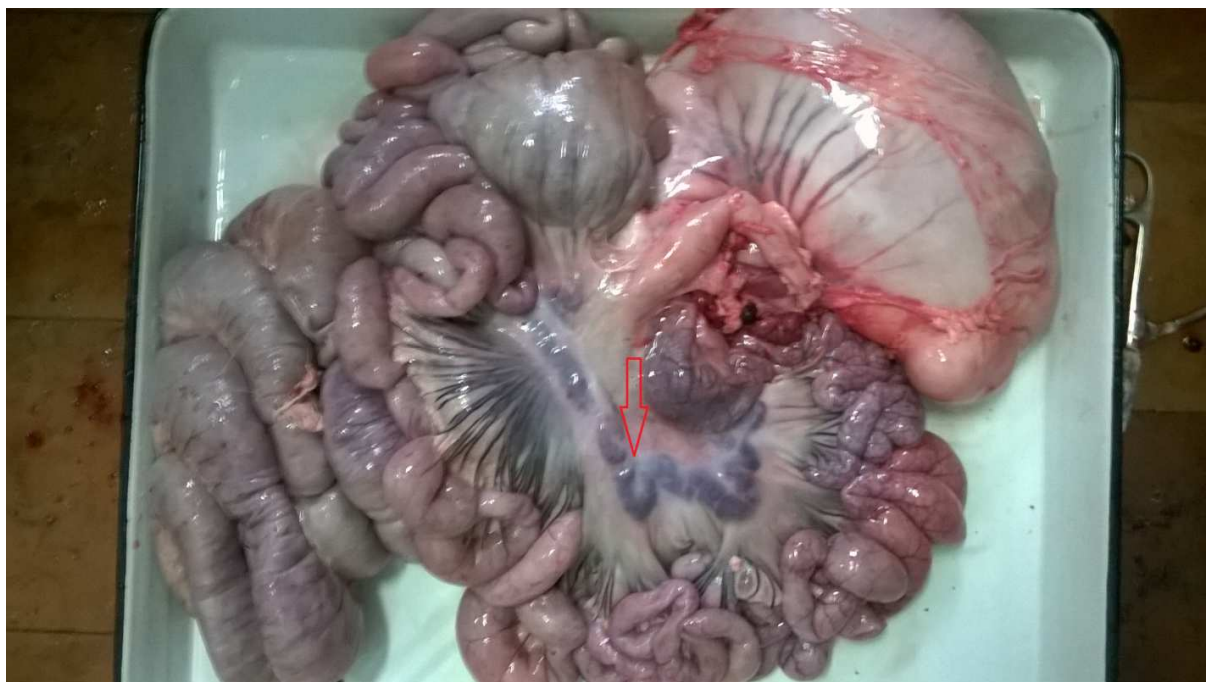

Рисунок 4. Геморрагический лимфаденит мезентеральных лимфатических узлов у павшего подсвинка на 17 сутки при алиментарном заражении изолятом Псков-Яшково.

Заключение

Результаты исследований свидетельствуют, что циркулирующий в популяции кабанов в 2016 г. на территории ЦФО и СЗФО вирус АЧС является вирулентным и вызывает гибель животных в сроки, характерные для острой и подострой форм без развития полного симптомокомплекса болезни. Во всех случаях наиболее характерные патологоанатомические изменения у павших свиней отмечали в желудочных и портальных лимфатических узлах, которые были увеличены в 2-3 раза и имели вид кровяного сгустка «дряблой» консистенции, что является патогномичным признаком АЧС, который необходимо учитывать при диагностических исследованиях в ветеринарной практике.

Аналогичными свойствами обладает штамм Калуга-2014 вируса АЧС, выделенный от убитого кабана при проведении мониторинговых исследований в охотхозяйстве «Озерное» Калужской области в 2014 году [14].

В то же время при первых вспышках АЧС на территории РФ (2008-2009 гг.) заболевание протекало с характерными клиническими и патологоанатомическими признаками болезни [6].

Литература

1. Коваленко, Я.Р. Африканская чума свиней / Я.Р. Коваленко, М.А. Сидоров, Л.Г. Бурба. - М.: Колос, 1972. - 200 с.
2. Юрков, Г.Г. Африканская чума свиней / Г.Г. Юрков, Н.И. Митин // Карантинные и малоизвестные болезни животных/ под ред. И.А. Бакулова.- М: Колос, 1983. - С. 130-143.
3. Макаров, В.В. Эпизоотологическая характеристика вируса африканской чумы свиней// В.В. Макаров, О.И.Сухарев, И.В.Цветнова // Ветеринарная практика. -2013.- №1(60).- С. 6-11.
4. Отчет о результатах изучения путей заноса и распространения африканской чумы свиней (АЧС) в Одесской области в 1977 году / ГНУ ВНИИВВиМ Россельхозакадемии. – 63с.
5. Курнякко, Н.Ю. Африканская чума свиней в Грузии / Н.Ю. Курнякко, В.В. Макаров // Ветеринарный консультант. - 2007. – №24. - С. 3-5
6. Биологические свойства вируса африканской чумы свиней, выделенного в Российской Федерации /В.М. Балышев, В.В. Куринов, С.Ж. Цыбанов, и др. // Ветеринария.- 2010.- №7.- С. 25-27.
7. Эпизоотическая ситуация по АЧС на территории Российской Федерации в 2016 году [Электронный ресурс]. Россельхознадзор. Режим доступа: <http://www.fsvps.ru/fsvps/asf/chronology/>
8. Эпизоотическая ситуация по АЧС в мире на 2012-2016г [Электронный ресурс] / Россельхознадзор. - Режим доступа: <http://www.fsvps.ru/fsvps/asf/chronology/>
9. Диагностика африканской чумы свиней/ И.Ф. Вишняков, Н.И. Митин, А.Н. Курносков // Материалы научной конференции ВНИИВВиМ.Ч.1. - Покров, 1992. - С. 57-70.
10. Дикий европейский кабан. Природная очаговость африканской чумы свиней / В.В. Макаров, О.И. Сухарев, Д. Гаврюшкин и др. // Ветеринария. - 2010. - № 9. - С. 24-28.
11. Бакулов И.А. Проблемы современной эволюции африканской чумы свиней / И.А. Бакулов, В.В. Макаров // Вестник сельскохозяйственной науки. - 1990. - №3. – С. 46-55
12. ГОСТ 28573-90. Свиньи. Методы диагностики африканской чумы свиней. Дата введения 01.01.1991.
13. Адаптация вируса АЧС к перевиваемым культурам клеток / Е.Ю. Прудникова, В.М. Балышев и др. // Научный журнал КубГАУ. – 2012. - №80 (06)-2012 [Электронный ресурс]-Режим доступа: <http://ej.kubagro.ru/2012/06/pdf/32.pdf>
14. Патент РФ №2577997 Штамм «Калуга-2014» вируса АЧС для мониторинговых исследований и изучения патогенеза болезни / Балышев В.М., Куринов В.В., Васильев А.П. и др.
15. African swine fever: An epidemiological update / Sanchez-Vizcaino J.M.,_Mur L., Martinez-Lopez V. // Transbound. Emerg. Dis. - 2012. – Vol. 59(1). – P.27-35 doi: 101111/j.1865-1682.2011.01293

16. African swine fever in the North Caucasus region and the Russian Federation in years 2007 – 2012 / A. Gogin, V. Gerasimov, A. Malogolovkin, D. Kolbasov // *Virus Res.* – 2013. - Vol.173 (1). – P. 198 – 203.

doi: 10.1016/j.virusres.2012.12.007

17. Ruiz-Fons, F. A review of viral diseases of the European wild boar: effects of population dynamics and reservoirs viruses/ Ruiz-Fons F., Segalés J, Gortázar C. // *Vet. J.* – 2008. – Vol.176, N2. – P. 158-169.

18. First evidence of an attenuated phenotype of genotype II African Swine Fever Virus in Estonia / Zani L., et al. // 4th EAVLD Congress of the European Association of Veterinary Laboratory Diagnosticians. 6 – 9 November 2016 / Clarion Congress Hotel Prague, Czech Republic.- Prague, 2016. – P.80.

References

1. Kovalenko, Ja.R. Afrikanckaja chuma svinej / Ja.R. Kovalenko, M.A. Sidorov, L.G. Burba. - M.: Kolos, 1972. - 200 s.

2. Jurkov, G.G. Afrikanckaja chuma svinej / G.G. Jurkov, N.I. Mitin // *Karantinnye i maloizvestnye bolezni zhivotnyh/ pod red. I.A. Bakulova.*- M: Kolos, 1983. - S. 130-143.

3. Makarov, V.V. Jepizootologičeskaja harakteristika virusa afrikanckoj chumy svinej// V.V. Makarov, O.I.Suharev, I.V.Cvetnova // *Veterinarnaja praktika.* -2013.- №1(60).- S. 6-11.

4. Otchet o rezul'tatah izučeniija putej zanosa i rasprostraneniija afrikanckoj chumy svinej (AChS) v Odesskoj oblasti v 1977 godu / GNU VNIIVViM Rossel'hoz akademii. – 63s.

5. Kurnjavko, N.Ju. Afrikanckaja chuma svinej v Gruzii / N.Ju. Kurnjavko, V.V. Makarov // *Veterinarnyj konsul'tant.* - 2007. – №24. - S. 3-5

6. Biologičeskie svojstva virusa afrikanckoj chumy svinej, vydelenogo v Rossijskoj Federacii / V.M. Balyshev, V.V. Kurinnov, S.Zh. Cybanov, i dr. // *Veterinarija.*- 2010.- №7.- S. 25-27.

7. Jepizootičeskaja situacija po AChS na territorii Rossijskoj Federacii v 2016 godu [Jelektronnyj resurs]. Rossel'hoznadzor. Rezhim dostupa: <http://www.fsvps.ru/fsvps/asf/chronology/>

8. Jepizootičeskaja situacija po AChS v mire na 2012-2016g [Jelektronnyj resurs] / Rossel'hoznadzor. - Rezhim dostupa: <http://www.fsvps.ru/fsvps/asf/chronology/>

9. Diagnostika afrikanckoj chumy svinej/ I.F. Vishnjakov, N.I. Mitin, A.N. Kurnosov // *Materialy nauchnoj konferencii VNIIVViM.Ch.1.* - Pokrov, 1992. - S. 57-70.

10. Dikij evropejskij kaban. Prirodnaja ochagovost' afrikanckoj chumy svinej / V.V. Makarov, O.I. Suharev, D. Gavrjushkin i dr. // *Veterinarija.* - 2010. - № 9. - S. 24-28.

11. Bakulov I.A. Problemy sovremennoj jevoljucii afrikanckoj chumy svinej / I.A. Bakulov, V.V. Makarov // *Vestnik sel'skohozjajstvennoj nauki.* - 1990. - N3. – S. 46-55

12. GOST 28573-90. Svin'i. Metody diagnostiki afrikanckoj chumy svinej. Data vvedeniija 01.01.1991.

13. Adaptacija virusa AChS k perevivaemym kul'turam kletok / E.Ju. Prudnikova, V.M. Balyshev i dr. // *Nauchnyj zhurnal KubGAU.* – 2012. - №80 (06)-2012 [Jelektronnyj resurs]- Rezhim dostupa: <http://ej.kubagro.ru/2012/06/pdf/32.pdf>

14. Patent RF №2577997 Shtamm «Kaluga-2014» virusa AChS dlja monitoringovyh issledovanij i izučeniija patogeneza bolezni / Balyshev V.M., Kurinov V.V., Vasil'ev A.P. i dr.

15. African swine fever: An epidemiological update / Sanchez-Vizcaino J.M., Mur L., Martinez-Lopez B. // *Transbound. Emerg. Dis.* - 2012. – Vol. 59(1). – P.27-35 doi: 10.1111/j.1865-1682.2011.01293

16. African swine fever in the North Caucasus region and the Russian Federation in years 2007 – 2012 / A. Gogin, V. Gerasimov, A. Malogolovkin, D. Kolbasov // *Virus Res.* – 2013. - Vol.173 (1). – P. 198 – 203.

doi: 10.1016/j.virusres.2012.12.007

17. Ruiz-Fons, F. A review of viral diseases of the European wild boar: effects of population dynamics and reservoirs viruses/. Ruiz-Fons F., Segalés J, Gortázar C. // *Vet. J.* – 2008. – Vol.176, N2. – P. 158-169.

18. First evidence of an attenuated phenotype of genotype II African Swine Fever Virus in Estonia / Zani L., et al. // 4th EAVLD Congress of the European Association of Veterinary Laboratory Diagnosticians. 6 – 9 November 2016 / Clarion Congress Hotel Prague, Czech Republic.- Prague, 2016. – P.80.